- Copyright - Il Pensiero Scientifico Editore downloaded by IP 18.221.53.5 Mon, 29 Apr 2024, 02:09:01

Flogosi miocardica regionale post-ablazione

Pasquale Notarstefano[1], Chiara Bucciarelli-Ducci[1,2], Aureliano Fraticelli[1], Alessandra Sabini[1], Annalisa Magnolfi[3], Raffaele Guida[1], Leonardo Bolognese[1]

[1]*Dipartimento Cardiovascolare e Neurologico, Azienda Ospedaliera di Arezzo*
[2]*Cardiovascular Biomedical Research Unit, Bristol Heart Institute, National Institute of Health Research (NIHR), Bristol, UK*
[3]*U.O. di Radiologia, Azienda Ospedaliera di Arezzo*

G Ital Cardiol 2011;12(2):99-100

Una paziente di 43 anni giungeva alla nostra attenzione per extrasistolia ventricolare mal tollerata. In anamnesi era presente ipertensione arteriosa in terapia con inibitori dell'enzima di conversione dell'angiotensina e da anni extrasistolia ventricolare monomorfa. La morfologia delle ectopie era compatibile con origine dal versante anterosettale dell'efflusso ventricolare destro: asse inferiore, DI negativa, aspetto blocco di branca sinistra con transizione nelle derivazioni precordiali in V4. L'extrasistolia, inizialmente contenuta e discretamente tollerata, era divenuta recentemente molto frequente (oltre 20 000 battiti ectopici ventricolari al giorno) e associata ad astenia e ridotta tolleranza agli sforzi. Dopo fallimento della terapia medica sia con metoprololo che con sotalolo, la paziente è stata ricoverata per essere sottoposta a studio elettrofisiologico ed eventuale ablazione transcatetere.

L'esame obiettivo è risultato normale, l'ecocardiogramma documentava cinetica ventricolare sinistra conservata, normali dimensioni atriali e flussimetrie transvalvolari, lieve dilatazione del ventricolo destro con cinetica conservata.

Previo posizionamento di sonda per ecografia intracardiaca, è stata effettuata ricostruzione tridimensionale del ventricolo destro (sistema CARTO Sound). La mappa elettroanatomica di voltaggio del ventricolo destro è risultata normale, non evidenziando aree con voltaggio degli elettrogrammi locali <1.5 mV. La mappa di attivazione dell'extrasistolia clinica (Figura 1) ha confermato maggiore precocità (30 ms) del segnale locale sul versante settale del tratto di efflusso del ventricolo destro. In tale sede erogazioni di radiofrequenza (catetere ablatore irrigato, 30 W-43°C) hanno determinato dopo pochi secondi la comparsa di lembi di tachicardia ventricolare, della medesima

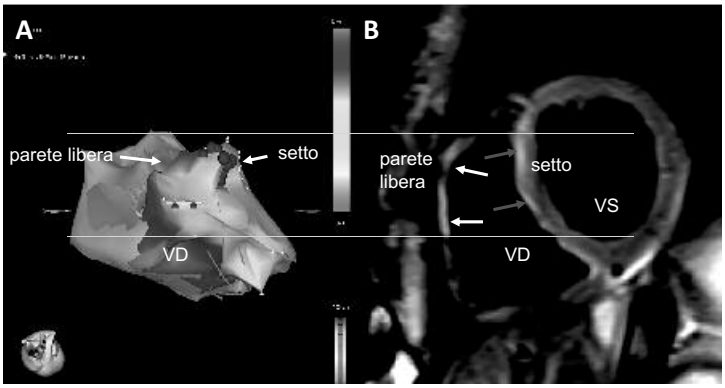

Figura 1. *A*: ricostruzione elettroanatomica del tratto di efflusso del ventricolo destro con mappa di attivazione delle ectopie ventricolari, proiezione craniata modificata. Il codice di colori, con scala decrescente dal rosso al viola, esprime la precocità dell'elettrogramma locale rispetto all'apice dell'onda R. I bottoni di colore rosso scuro esprimono le sedi di erogazione di radiofrequenza. *B*: risonanza magnetica cardiaca. Asse corto basale, sequenza STIR T2-pesata. Le frecce indicano area di flogosi miocardica della porzione superiore del canale di efflusso del ventricolo destro, sia del versante settale (frecce rosso scuro) che della parete libera (frecce bianche).
VD, ventricolo destro; VS, ventricolo sinistro.

© 2011 Il Pensiero Scientifico Editore
Ricevuto 01.02.2011; accettato 02.02.2011.
Per la corrispondenza:
Dr. Pasquale Notarstefano Dipartimento Cardiovascolare e Neurologico, Azienda Ospedaliera di Arezzo, Via Pietro Nenni 22, 52100 Arezzo
e-mail: notarstefano2001@yahoo.it

- Copyright - Il Pensiero Scientifico Editore downloaded by IP 18.221.53.5 Mon, 29 Apr 2024, 02:09:01

morfologia dell'extrasistolia clinica, che si spegnevano in corso di erogazione. Dopo lesioni di consolidamento (15 polsi in totale) si assisteva a scomparsa delle ectopie.

Tre giorni dopo la procedura ablativa è stata effettuata risonanza magnetica cardiaca per studio del ventricolo destro e per escludere la displasia aritmogena. Nelle immagini *cine* non sono state evidenziate alterazioni della cinetica regionale del ventricolo destro, né aneurismi o aree di assottigliamento di parete. Le immagini STIR (*short-tau inversion recovery*) T2-pesate pre-contrasto hanno invece identificato un'area di aumento di segnale nel tratto di efflusso del ventricolo destro, immediatamente al di sotto del piano della valvola polmonare, indicativo di edema miocardico. Le immagini post-contrasto hanno escluso la presenza di fibrosi miocardica, suggerendo la natura reversibile delle alterazioni (edema) osservate nelle sequenze pre-contrasto, da imputare a esiti flogistici in seguito alla recente procedura ablativa.

La paziente è stata dimessa in benessere clinico. L'ecocardiogramma di controllo ha escluso versamento pericardico post-procedurale. Il follow-up clinico, ECG e Holter ECG a 9 mesi non ha documentato recidive delle ectopie.

Il reperto della risonanza magnetica cardiaca suggerisce che l'ablazione transcatetere a livello del tratto di efflusso ventricolare destro possa essere associata a flogosi che coinvolge tutta la regione dell'efflusso ventricolare, non solo la zona strettamente interessata dalla radiofrequenza. Reperti simili sono stati raramente descritti in passato anche a livello atriale, in seguito ad ablazione in atrio sinistro. Il significato clinico è da chiarire e sono auspicabili a riguardo ulteriori osservazioni.